

journal für  
**ästhetische chirurgie**

Elektronischer Sonderdruck für  
**F. Muggenthaler**

Ein Service von Springer Medizin

J Ästhet Chir 2013 · 6:38–42 · DOI 10.1007/s12631-012-0197-9

© Springer-Verlag Berlin Heidelberg 2013

zur nichtkommerziellen Nutzung auf der  
privaten Homepage und Institutssite des Autors

**F. Muggenthaler**

## **Das modifizierte subkutane Brauenlifting**

Ersatz oder Ergänzung einer Blepharoplastik der Oberlider

# Das modifizierte subkutane Brauenlifting

## Ersatz oder Ergänzung einer Blepharoplastik der Oberlider

### Behandlungsziele

Wenn wir über die Bedeutung und den Nutzen einer Operationstechnik diskutieren, sollte ganz zu Anfang das Behandlungsziel definiert werden. Die Ziele des subkutanen Brauenliftings, ggf. ergänzt durch eine Blepharoplastik der Oberlider, sind große, wache Augen und die Wiederherstellung eines jüngeren Aussehens.

» Bei Frauen wirken höher stehende Augenbrauen und eine hohe Lidfalte attraktiver

Ein wacher, jüngerer und ausdrucksstarker Gesichtsausdruck wird ganz entscheidend vom Erscheinungsbild der Periorbitalregion geprägt. Eine klar definierte Lidfalte und Augenbrauen, deren Position zumindest am knöchernen Orbitalrand oder etwas darüber liegen sollte, sind wichtig. Auch Form und Ausrichtung der Augenbrauen spielen eine große Rolle und können besondere Signale an die Umwelt senden. Altersbedingt treten eine Erschlaffung und ein echter Hautüberschuss an der Stirn und den Lidern ein. Durch verstärkte Aktivierung des M. frontalis kann dies teilweise kompensiert werden, was zu einer verstärkten Ausbildung von Querfalten auf der Stirn führt. Der Muskel hebt aber nur das zentrale Areal der Stirn, weshalb die Augenbrauen ihre Stellung verändern und vor allem im seitlichen Bereich absinken. Der scheinbare Hautüberschuss an den Oberlidern (Pseudoblepharoch-

lasis) tritt daher über der seitlichen Lidspalte besonders deutlich in Erscheinung.

Wir müssen zudem zur Kenntnis nehmen, dass unsere Gesichter von vornherein sehr unterschiedlich sein können und dass bei Frauen höher stehende Augenbrauen und eine hohe Lidfalte attraktiver wirken als bei Männern. Um das Ziel einer „Verjüngung“ des Gesichts besser bestimmen zu können, ist es sehr hilfreich, Fotos aus früheren Jahren anzusehen. Dies zeigt dann sehr deutlich, ob und um wie viel sich die Augenbrauenposition verändert hat.

### Techniken des Brauen- und Stirnliftings

Die Blepharoplastik der Oberlider wird fälschlicherweise oft als einfacher Eingriff dargestellt, der auch von Behandlern mit wenig Erfahrung relativ sicher und effektiv durchgeführt werden könne. Dass es genügt, eine Spindel scheinbar überschüssiger Haut zu entfernen, ist aber eine viel zu einfache Betrachtungsweise. Aus diesem Missverständnis resultieren dann ein weiteres Absinken der Augenbrauen, vor allem im seitlichen Bereich, und eine unnötig weit nach lateral auslaufende Schnittführung, die dann die eigentliche Lidhaut verlässt und in den Brauenwulst hineinreicht.

In Kenntnis dieser Zusammenhänge wurden in der Vergangenheit einige Techniken des Brauen- und Stirnliftings entwickelt, die je nach gewählter Dissek-

tionsschicht sowie Lage und Länge der Schnitte sehr unterschiedlich sind.

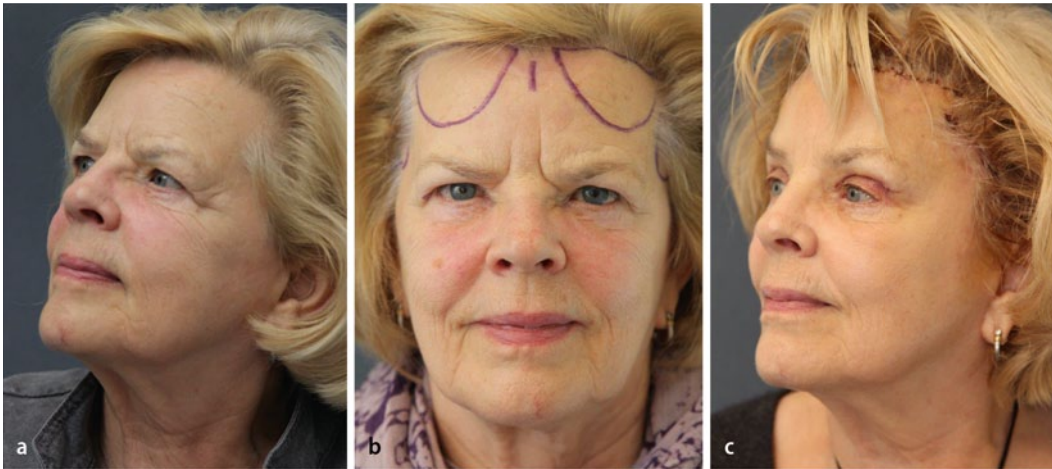Bis Anfang der 90er-Jahre war das sogenannte koronare Stirnlifting mit subgalealer Präparationsebene das Verfahren der Wahl. Ein entscheidender Nachteil dieser Technik ist jedoch die resultierende Anhebung des Haaransatzes. In vielen Fällen werden dadurch die Gesichtsproportionen ungünstig verändert und lassen das Gesicht älter aussehen, was natürlich nicht erstrebenswert ist.

Dieser Nachteil konnte durch die Platzierung der Schnitte am Haaransatz ausgeglichen werden. Die resultierenden Narben waren bei schonender Durchführung in den meisten Fällen akzeptabel. Die mit dieser Technik zwingend einhergehende An- oder Hypästhesie hinter dem Haaransatz wird jedoch von vielen Patienten als unangenehm empfunden und dies oftmals auch viele Jahre nach dem Eingriff.

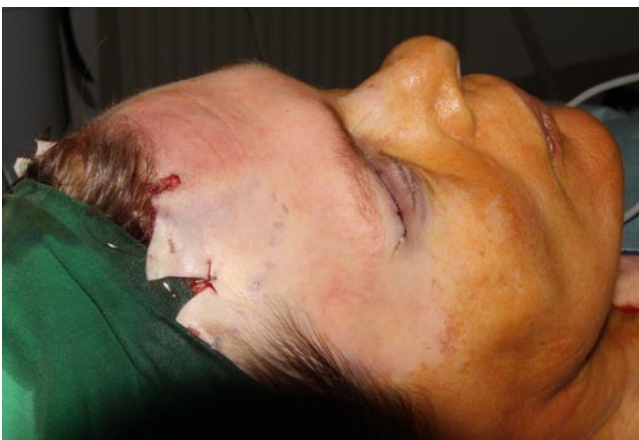» Ein Nachteil des endoskopischen Stirnliftings ist seine unzureichende Effektivität

Zur Mitte der 90er-Jahre gewannen endoskopische Techniken des subperiostalen Stirnliftings zunehmend an Popularität, wurden in der Folgezeit weiterentwickelt und werden vor allem in der angelsächsischen Fachliteratur im Moment noch als eine Art „Goldstandard“ gepriesen. Als

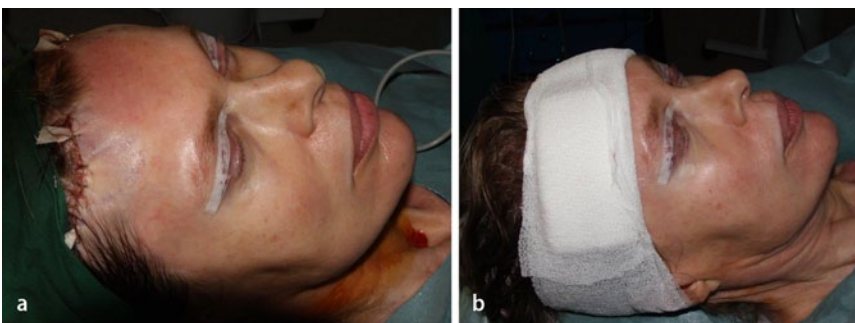
Teile dieses Beitrags sind bereits in [8] publiziert.



**Abb. 1** ◀ Vor der Operation: Markierung der Ausdehnung der Hautdissektion, welche von einer Inzisionslinie am Haaransatz ausgeht



**Abb. 2** ◀ Hautüberschuss intraoperativ: Die Stirnhaut wird ohne größere Spannung so weit angehoben, bis die Brauen die gewünschte Position erlangen. Der Hautüberschuss beträgt meist etwa 20 mm und wird exziiert



**Abb. 3** ▲ **a** Auf jeder Seite werden zwei Gummilaschen eingelegt. **b** Ein Verband mit mäßiger Druckwirkung sorgt dafür, dass die Hautlappen gut anliegen

wesentlicher Vorteil dieser Technik wird die Vermeidung sichtbarer Narben angeführt. Die subperiostale Präparation ist allerdings alles andere als schonend, denn sie kann zu ausgeprägten und länger anhaltenden Schwellungen und Missemfindungen führen. Ein ganz entscheidender Nachteil des endoskopischen Stirnliftings ist offensichtlich seine mangelhafte Effektivität in Gestalt unzureichender Anhebung der Brauen und ungenügender Langzeitwirkung.

Gute und anhaltende Ergebnisse werden anscheinend nur von sehr wenigen und sehr erfahrenen Behandlern erzielt. Die Indikation für diese Technik scheint auch nur auf jüngere Patienten beschränkt zu sein, bei denen kein nennenswerter Hautüberschuss an der Stirn vorliegt. Genau in diesen Fällen kann aber durch einfache Botulinumtoxin-Behandlungen des M. orbicularis wahrscheinlich ein ähnliches oder sogar überzeugenderes Anheben der Brauen erzielt werden.

### Das subkutane Stirnlifting

Das subkutane Stirnlifting mit Schnittführung an der Haargrenze findet in der Literatur wenig Beachtung, obwohl es das älteste Verfahren ist und nachweislich eine sehr beeindruckende und dauerhafte Anhebung der Brauen ermöglicht. Unserer Ansicht nach mögen die folgenden Gründe für die geringe Verbreitung und Akzeptanz sprechen:

- Bei großflächiger Dissektion der gesamten Stirnhaut können sehr viel leichter Durchblutungsstörungen an den Rändern des Hautlappens, vor allem im oberen Schläfenbereich, auftreten als bei den anderen genannten Techniken. Um diese Komplikation zu vermeiden, bedarf es einer sehr sorgfältigen und schonenden Präparationstechnik und es sollten Nachblutungen und damit einhergehende größere Hautabhebungen sicher vermieden werden. Ein ausgeprägter Nikotinabusus erhöht bei dieser Technik zudem das Risiko einer Durchblutungsstörung signifikant.
- Wenn die Schnittführung konsequent am gesamten Haaransatz entlang geführt wird, können im Schläfenbereich unschöne und auffällige Narben resultieren, da die Haarschäfte hier in der Regel sehr schräg nach dorsal gerichtet sind und damit die Narben nicht verdecken.
- Gerade im Vergleich zu endoskopischen Techniken erscheint das subkutane Stirnlifting geradezu banal und mag daher nicht den Marketingeffekt

eines neuen „High-Tech“-Verfahrens mit sich bringen.

Den Nachteilen stehen die folgenden Vorteile gegenüber:

- einfache und zeitsparende Durchführung,
- sehr gute und weite Reposition der Brauen, wobei individuell das Ausmaß der Brauenanhebung auf die erforderlichen Bedürfnisse leicht angepasst werden kann,
- keine dauerhafte Einschränkung der Hautsensibilität,
- sehr gute Haltbarkeit des Ergebnisses. Das postoperativ erzielte Ausmaß der Brauenanhebung bleibt über sehr lange Zeit erhalten.

Wir wenden das subkutane Stirnlifting in modifizierter Form an, in Kombination mit einem kompletten Gesichtslifting oder isoliert zur Korrektur der Pseudoblepharochalasis. In vielen Fällen kann dabei auch auf eine Blepharoplastik der Oberlider komplett verzichtet werden.

## Vorbehandlung

Da vielen Patienten zunächst nicht bewusst ist, welche Bedeutung die Position und das Absinken der Augenbrauen für die scheinbare Entstehung eines Hautüberschusses an den Oberlidern haben, kommt der ausführlichen Beratung zunächst eine besondere Rolle zu.

In sehr vielen Fällen wenden wir zunächst Botulinumtoxin-Injektionen am lateralen Teil des M. orbicularis an. Gerade wenn dieser Muskel über einen großen Tonus verfügt, kann der Umfang des Brauenliftings durch die einfachen Injektionen sehr beträchtlich sein. In einigen Fällen kann dadurch die Notwendigkeit eines operativen Eingriffs komplett aufgeschoben werden. Auch wenn die Anhebung der Brauen nicht sehr deutlich ist, helfen Botulinumtoxin-Injektionen, um nach einer anschließenden operativen Reposition der Brauen eine möglichst hohe Stellung während der Abheilphase zu gewährleisten. Wir gehen davon aus, dass damit auch auf längere Sicht bessere Ergebnisse erzielt werden können.

J Ästhet Chir 2013 · 6:38–42 DOI 10.1007/s12631-012-0197-9  
© Springer-Verlag Berlin Heidelberg 2013

F. Muggenthaler

## Das modifizierte subkutane Brauenlifting. Ersatz oder Ergänzung einer Blepharoplastik der Oberlider

### Zusammenfassung

Ein offener Blick und große, wache Augen sind ein zentrales Ziel chirurgischer Maßnahmen zur Erreichung eines jüngeren, harmonischeren Gesichtsausdrucks. Daher zählt die Lidkorrektur zu den am häufigsten durchgeführten operativen Eingriffen der ästhetischen Gesichtschirurgie. Der Eindruck eines müden Blicks wird aber vor allem auch durch ein altersbedingtes Absinken der Stirn und einen Tiefstand der Brauen, der zu einem scheinbaren Hautüberschuss an den Oberlidern führen kann, erweckt. Wenn dies bei der Behandlungsplanung nicht berücksichtigt wird, resultiert eine nur unvollkommene Verbesserung des Aussehens oder sogar eine unnatürliche Verkleinerung der Periorbitalregion. In der Vergangenheit wurden verschiedene Techniken zum Anheben der Brauen

entwickelt, die isoliert oder in Kombination mit einer Blepharoplastik der Oberlider angewandt werden. Jede der Techniken hat Vor- und Nachteile, die abgewogen werden müssen. Wir propagieren ein limitiertes subkutanes Brauenlifting, das relativ einfach durchzuführen ist, den individuellen Bedürfnissen angepasst werden kann und sehr effektiv ist. Aufgrund unserer positiven Erfahrungen mit dieser Technik führen wir Blepharoplastiken der Oberlider mehrheitlich in Kombination mit der limitierten subkutanen Brauenreposition durch.

### Schlüsselwörter

Lidkorrektur · Brauenlifting · Stirnlifting · Gesichtslifting · Kurze Narben

## The modified subcutaneous browlift. Replacement of or in conjunction with upper blepharoplasty

### Abstract

All surgical goals to restore a youthful and harmonious face include enhancement of a large and attentive eye region. This is why correction of the upper eyelids is of outstanding importance in aesthetic facial rejuvenation and is one of the most performed surgical procedures in this field. The appearance of a tired and aged look is mainly due to a drooping of the eyebrows and a concomitant pseudoblepharochalasis. If this is not addressed in the correct manner the result will be suboptimal or even worsen the final result leading to an unnatural appearance and the periorbital region may then look smaller instead of larger. In the past quite different approaches of brow lifting were recommended

and performed alone or in conjunction with an upper blepharoplasty. Each technique has specific advantages and disadvantages which have to be weighed against each other. We recommend a limited subcutaneous technique of brow lifting, which is technically easy to perform, can be well modified to individual needs and is very effective. As our experience with this approach is very positive we perform the majority of upper blepharoplasties in conjunction with the described limited subcutaneous brow lift.

### Keywords

Brow lift · Upper blepharoplasty · Short scar facelift · Subcutaneous browlift

## Operationstechnik

Repositionen der Augenbrauen führen wir überwiegend in Kombination mit einer Blepharoplastik der Oberlider, einem Facelift oder beidem durch. Intravenöse Analgosedierungen werden bei längeren und umfangreicheren Eingriffen angewandt, während ansonsten eine sedierende Prämedikation genügt. Damit und in Kombination mit einer lokalen Anästhesie lassen sich alle Eingriffe sicher und für den Patienten schmerzarm durchführen.

Beim wachen, sitzenden Patienten wird zunächst das Ausmaß der angestrebten Brauenanhebung bestimmt (■ **Abb. 1a**). Diese beträgt im seitlichen Bereich etwa zwischen 5 und 10 mm und fällt nach medial auf Werte von etwa 0–2 mm zurück.

Am Haaransatz werden nun die Inzisionslinien markiert. Diese folgen genau der natürlichen, vorgegebenen Haarlinie, sind jeweils etwa 5–6 cm lang und enden etwa 2–3 cm lateral der Stirnmitte (■ **Abb. 1b**). Das Ausmaß der



**Abb. 4** ▲ Modifiziertes Brauenlifting in Kombination mit einer Blepharoplastik der Oberlider und Facelift. **a, c** Patientin vor dem Eingriff. **b, d** Zustand drei Monate nach dem Eingriff

zu entfernenden Oberlidhaut wird bei manuell angehobener Augenbraue festgelegt und ist natürlich um einiges geringer als ohne die Reposition der Brauen. Vor allem die notwendige Ausdehnung der Hautexzision nach lateral fällt erheblich kürzer aus und überschreitet die laterale Lidspalte nur geringfügig.

Wir führen die Blepharoplastik der Oberlider immer vor der Reposition der Brauen durch. Damit lassen sich unserer Erfahrung nach Fehler bei einer etwaigen Platzierung der Schnitte außerhalb der Umschlagfalte besser vermeiden.

Die Inzisionen am Haaransatz werden sehr weit abgeschrägt und schneiden mehrere Reihen von Haarfollikeln an. Aus

diesen wachsen später neue Haare und verdecken die Narben nahezu vollständig.

Die Hautdissektion erfolgt streng subkutan. Die Präparationsebene darf auf keinen Fall verlassen werden, um sensible Nerven in der Tiefe und das Gefäßnetz an der Lappenunterseite nicht zu verletzen.

Die Ausdehnung der Hautdissektion reicht bis maximal 1–2 cm oberhalb des Orbitarandes, bis eine spannungsarme Anhebung der Augenbraue auf das angestrebte Maß möglich ist. Daraus ergibt sich dann ein zu exzidierender Hautüberschuss von maximal etwa 15–25 mm (Abb. 2).

Nach sorgfältiger Blutstillung erfolgt der Wundverschluss mit mehreren Hautklammern, Matratzennähten

und einer überwindlichen, fortlaufenden resorbierbaren Naht (jeweils Vicryl Rapid 5/0, Fa. ETHICON) zur Feinadaptation der Wundränder. Zur Drainage werden jeweils ein bis zwei Gummilaschen eingelegt (Abb. 3a). Es folgt ein Verband mit mäßiger Kompressionswirkung (Abb. 3b).

Die Laschen und der Verband werden am Tag nach dem Eingriff entfernt. Die Hautklammern werden ebenfalls am ersten, spätestens jedoch am dritten postoperativen Tag entfernt, um bleibende Einstichmarken zu vermeiden.

## Behandlungsergebnisse

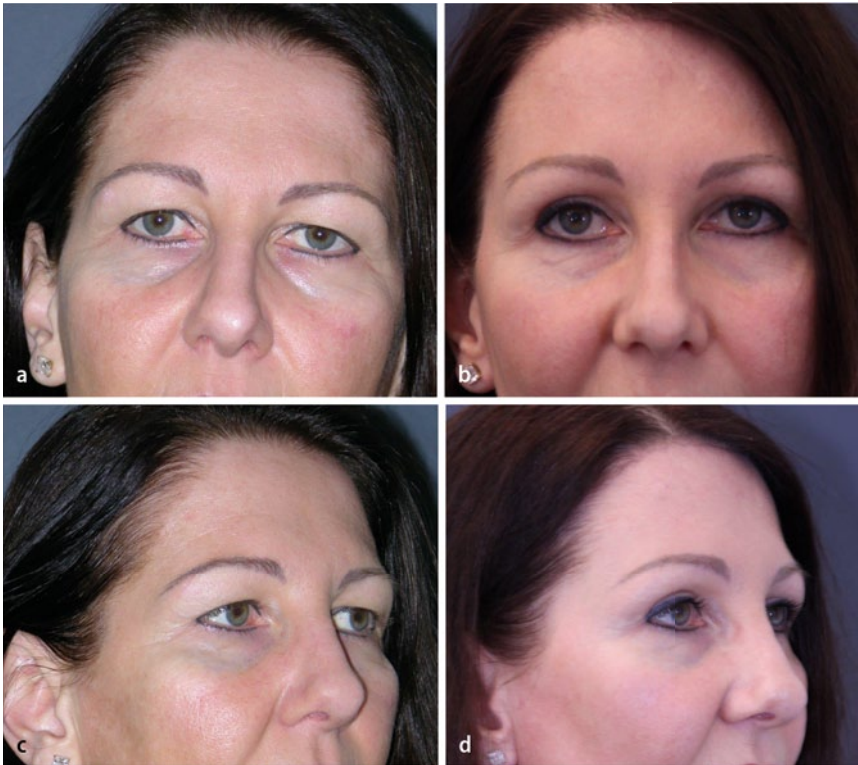Abb. 4 zeigt eine Patientin vor und nach einem modifizierten Brauenlifting in Kombination mit einer Blepharoplastik der Oberlider und einem Facelift.

Zwei Beispiele eines modifizierten Brauenliftings in Kombination mit einer Blepharoplastik der Oberlider werden in Abb. 5 und 6 vorgestellt.

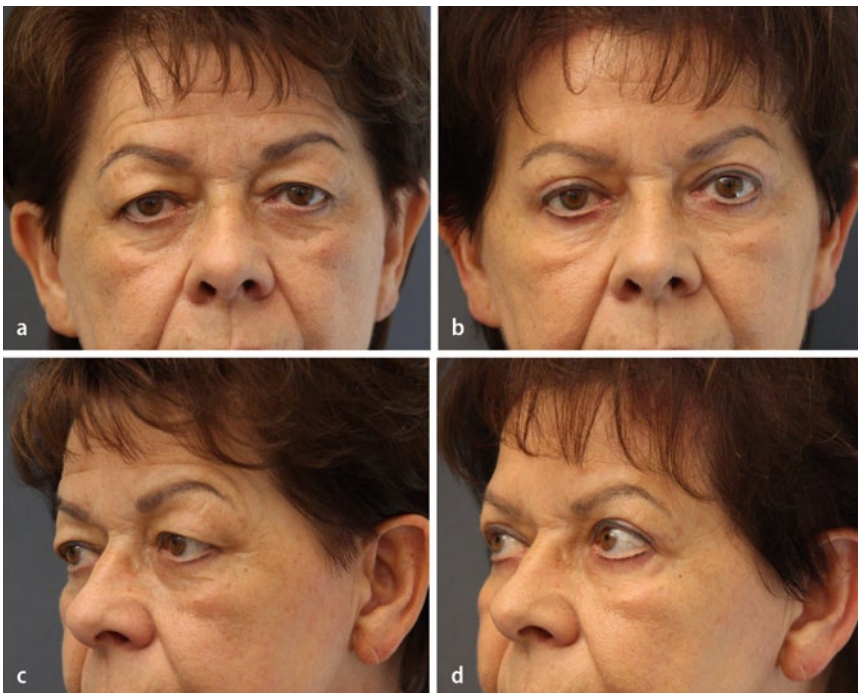In allen Fällen konnte ein verjüngender Effekt erreicht werden. Die Brauen sind angehoben und ein (vermeintlicher) Hautüberschuss ist beseitigt worden, wodurch die Augen wieder größer und wacher wirken.

## Fazit für die Praxis

- Um das angestrebte Ziel einer Blepharoplastik der Oberlider zu erreichen, halten wir in sehr vielen Fällen die zusätzliche Reposition abgesunkener Augenbrauen für notwendig.
- Um ein weiteres Absinken der Brauen in Folge der Blepharoplastik zu vermeiden, ist eine Brauenreposition auch dann sinnvoll, wenn keine deutliche Anhebung der Brauen erforderlich ist. Dies ist vor allem im lateralen Brauenbereich wichtig.
- Im Vergleich zu alternativen Verfahren erscheint uns eine begrenzte subkutane Dissektion in Verbindung mit einem „hairline cut“, der den mittleren Stirnbereich ausspart, als das Verfahren der Wahl. Es ist eine relativ einfach zu erlernende und durchzuführen



**Abb. 5** ▲ Modifiziertes Brauenlifting in Kombination mit einer Blepharoplastik der Oberlider. **a, c** Patientin vor dem Eingriff. **b, d** Zustand drei Monate nach dem Eingriff



**Abb. 6** ▲ Modifiziertes Brauenlifting in Kombination mit einer Blepharoplastik der Oberlider. **a, c** Patientin vor dem Eingriff. **b, d** Zustand drei Monate nach dem Eingriff

rende Technik, die gute Ergebnisse ermöglicht.

- Da auch unangenehme Begleiterscheinungen für Patienten mit dieser Vorgehensweise auf ein Minimum reduziert werden, ist die Akzeptanz und Zufriedenheit auf Patientenseite sehr hoch.

### Korrespondenzadresse

**Dr. Dr. F. Muggenthaler**

Praxis für Ästhetische Gesichtschirurgie  
Blumenrain 12, 4051 Basel  
Schweiz  
office@muggenthaler.net

**Interessenkonflikt.** Der korrespondierende Autor gibt an, dass kein Interessenkonflikt besteht.

### Literatur

- Guyuron B, Davies B (1988) Subcutaneous anterior hairline forehead rhytidectomy. *Aesthetic Plast Surg* 12:77–83
- Connell BF, Lambros VS (1989) The forehead lift: techniques to avoid complications and produce optimal results. *Aesthetic Plast Surg* 13:217–237
- Troilius CA (1999) A comparison between subgaleal and subperiosteal brow lifts. *Plast Reconstr Surg* 104:1079–1090
- Knize DM (2000) Limited incision forehead lift for eyebrow elevation to enhance upper blepharoplasty. *Plast Reconstr Surg* 105:1120–1127
- Miller TA (2003) Lateral subcutaneous browlift. *Aesthet Surg J* 23:205–210
- Bernard RW, Greenwald JA, Beran SJ, Morello DC (2006) Enhancing upper lid aesthetics with the lateral subcutaneous brow lift. *Aesthet Surg J* 26:19–23
- Schrank C, Levy Y (2008) Das „upper face-lift“. *J Aesth Chir* 1:7–11
- Muggenthaler F (2011) Das modifizierte subcutane Brauenlift als Ersatz oder zur Ergänzung einer Blepharoplastik der Oberlider. *Face* 5:10–14